

Prikaz primera / Case report

OTROK Z INTERSTICIJSKO PLJUČNO BOLEZNIJO

A CHILD WITH INTERSTITIAL LUNG DISEASE

S. Vukić¹, M. Praprotnik²

(1) *Osnovno zdravstvo Gorenjske, Zdravstveni dom Kranj, Kranj, Slovenija*

(2) *Služba za pljučne bolezni, Pediatrična klinika, Univerzitetni klinični center Ljubljana, Ljubljana, Slovenija*

IZVLEČEK

Intersticijske pljučne bolezni (IPB) so raznolika skupina bolezni, ki se pri otrocih pojavljajo redko. Kljub temu pa moramo razmišljati tudi v tej smeri, če pri otroku prepoznamo nezadostno pridobivanje telesne teže, tahidispnejo, hipoksemijo in poke nad pljuči. Vzroki nastanka so različni in obsegajo tako genetske dejavnike in sistemske bolezni kot tudi infektivne vzroke in izpostavljenost različnim zunanjim dejavnikom. Za IPB so značilne vnetne in fibrotične spremembe, ki prizadenejo predvsem alveolno steno.

V prispevku predstavljamo primer 8-mesečne deklice z redko obliko intersticijske pljučne bolezni – hiperplazijo neuroendokrinih celic dojenčkove dobe (NEHI). Diagnozo NEHI smo pri deklici postavili na osnovi kliničnih znakov, značilnih sprememb na izvidih slikovnih preiskav in povečanega števila neuroendokrinih celic v vzorcu pljučnega tkiva, ki smo jih dokazali z barvanjem za bombezin.

Ključne besede: intersticijska pljučna bolezen, hipoksemija, tahipneja, hiperplazija neuroendokrinih celic dojenčkove dobe.

ABSTRACT

Children's interstitial lung disease (chILD) is a term used to describe a heterogeneous group of diseases. Although they are rare, paediatricians should consider this possibility in a child with failure to thrive, hypoxaemia, tachypnoea and inspiratory rales.

These diseases result from a variety of pathogenic processes, which include genetic factors, systemic disease processes, infections and exposure-related ILD. They are characterised by inflammatory and fibrotic changes that primarily affect the alveolar walls.

We describe the case of an eight-month-old girl with a rare form of chILD – a neuroendocrine cell hyperplasia of infancy (NEHI). NEHI was diagnosed on the basis of clinical symptoms, characteristic findings on imaging studies and an increased number of bombesin-positive cells on lung biopsy.

Key words: interstitial lung disease, hypoxaemia, tachypnoea, neuroendocrine cell hyperplasia of infancy.

UVOD

Intersticijske pljučne bolezni (IPB) so heterogena skupina redkih pljučnih bolezni. Po ocenah raziskave, ki so jo v Veliki Britaniji in na Irskem opravili v obdobju 1995–1998, je pogostost IPB pri otrocih, starih 0–16 let, 3,6 primerov na milijon (1). Deterding (2) je mnenja, da je ocena prenizka, saj so raziskavo opravili na osnovi starejše klasifikacije IPB, ki še ni zajemala motenj presnove surfaktanta in hiperplazije nevroendokrinih celic dojenčkove dobe (NEHI).

Novejša spoznanja o patofiziologiji IPB v ospredje postavljajo alveolni epitel, ki je končni mejnik med krvnim obtokom in okoljem in naj bi imel osrednjo vlogo pri razvoju bolezni.

Poškodba (okužba, vdihovanje različnih snovi, imunsko pogojeni procesi ipd.) sproži proces ponovne epitelizacije alveolnih epitelnih celic z obnovo normalne alveolne zgradbe (tj. normalen odgovor na poškodbo) ali z nastankom fibroze. Ta povzroči za IPB značilno preoblikovanje pljuč. Ugotavljajo, da je glavni vzrok napredovanja procesa trajna apop-

toza, sodelujejo pa tudi številni encimi, citokini in različni rastni dejavniki, npr. transformirajoči rastni dejavnik (TGF) β in endotelin-1 (3, 4).

Pri polovici primerov IPB se simptomi bolezni pojavijo do prvega leta starosti. Diagnosticiranje je navadno dolgotrajno, saj so te bolezni redke, klinična slika pa neznačilna.

Najpogostejša znaka IPB sta hipoksemija in tahipneja. Velik delež otrok slabo pridobiva telesno težo ter ima gastroezofagealni refluks in pljučno hipertenzijo (2, 3).

Klasifikacij IPB pri otrocih je več. Deutsch (5) in Dishop (6) sta IPB pri otrocih do drugega leta starosti na osnovi izsledkov pljučne biopsije razvrstila v osem skupin. Najpogostejše IPB so: a) difuzne razvojne motnje (kongenitalna alveolno-kapilarna displazija, acinarna displazija), b) motnje v rasti s posledično motnjo alveolizacije (hipoplazija pljuč, bronhopulmonalna displazija, stanja, povezana s kromosomskimi okvarami ter prirojenimi srčnimi napakami), c) stanja neznanе etiologije (pljučna intersticijska glikogenoza, NEHI), d) motnje

Tabela 1. Stopenjska obravnava otroka z IPB (7).

Table 1. Stepwise approach to the child with ILD (7).

1. Potrditev prisotnosti IPB: HRCT (v redkih primerih dobimo specifično diagnozo)
2. Ocena resnosti bolezni -simptomi -nočna poligrafija -ultrazvočna preiskava srca -pljučna funkcija
3. Etiološka opredelitev -krvne preiskave (serološke preiskave na viruse in mikoplazmo, precipitini spor – hipersenzitivni pnevmonitis, preiskave za izključitev imunske pomanjkljivosti, protitelesa ANCA – Wegenerjeva granulomatoza, protitelesa ACE – sarkoidoza, avtoprotitelesa – SLE, druge sistemske bolezni, geni za pomanjkanje surfaktantnih proteinov-Sp-B, Sp-C, ABCA3) -bronhoskopija -pljučna biopsija (običajno VATS ali mini-torakotomija)
4. Izključitev aspiracije (soobolevnost) -pH-metrija -preiskave za oceno požiranja -bronhoskopija za izključitev H-fistule in razcepa grla

Legenda: HRCT – računalniška tomografija z visoko ločljivostjo, ANCA – antinevtrofilna citoplazemska protitelesa, ACE – angiotenzin konvertirajoči encim, SLE – sistemski eritematozni lupus, ABCA3 – na ATP vezani kasetni transporterski protein, VATS – video-asistirana torakoskopska kirurgija.

v delovanju surfaktanta (z znano genetsko okvaro: mutacija v genu za surfaktantna proteina B in C ter na ATP-vezani kasetni transporterski protein (ABCA3); brez znane genetske okvare: pljučna alveolna proteinoza, kronični pnevmonitis dojenčkove dobe, deskvamativna intersticijska pljučnica, nespecifična intersticijska pljučnica), e) motnje pri gostitelju z normalnim imunskim odzivom (okužbe, hipersenzitivni pnevmonitis, vdihavanje toksičnih snovi, aspiracijski sindrom, eozinofilna pljučnica), f) motnje v sklopu sistemskih bolezni (sistemski eritematozni lupus, juvenilni idiopatski artritis, sarkoidoza, histiocitoza Langerhansovih celic, bolezniki kopičenja), g) motnje pri gostitelju z zmanjšanim imunskim odzivom (prirojena imunska pomanjkljivost, po presaditvi krvotvornih matičnih celic ali solidnih organov; okužbe z oportunističnimi bakterijami; zdravljenje z imunosupresivnimi zdravili), f) motnje, ki posnemajo IPB (arterijske, venske in limfatične nepravilnosti, npr. arterijska hipertenzivna vaskulopatija, venski zastoj zaradi srčne bolezni, venookluzivna bolezen, limfatične motnje).

Diagnostični pristop pri otroku s sumom na IPB mora biti stopenjski in usmerjen (Tabela 1).

Hiperplazijo nevroendokrinih celic dojenčkove dobe (NEHI) so prvič opisali leta 2004. Pred tem so bolezen imenovali prehodna tahipneja dojenčkove dobe (8). Mediana starosti ob začetku težav je 3,8 meseca (razpon: 0–11 mesecev). Pri otroku se pojavijo hitro dihanje, ugrezanje mehkih tkiv prsnega koša, hipoksemija ter poki nad pljuči (9). Etiologija NEHI ni znana, možno pa je, da je posledica medsebojnega vpliva genetskih in okoljskih dejavnikov ali predhodne poškodbe dihalnih poti (npr. zaradi okužbe ali aspiracije). Prav tako ni znan vzrok proliferacije nevroendokrinih celic (NEC) niti mehanizem nastanka hipoksemije (2, 10).

Pogostost NEHI ne poznamo. V doslej največji preučevani skupini otrok z IPB so med 187 primeri IBP prepoznali le 6 primerov NEHI (5). V nedavno objavljeni raziskavi so ponovno pregledali primere vseh otrok z IPB v 18-letnem obdobju in jih razvr-

tili glede na sodobno klasifikacijo. Med 93 otroki z IPB so odkrili 8 primerov NEHI. Pri petih otrocih pred raziskavo diagnoza ni bila znana (11).

Diagnostična merila za histološko diagnozo NEHI so (1) ≥ 70 % bronhiolov z vidnimi NEC, (2) NEC predstavljajo vsaj 10 % epitelnih celic v posameznem bronhiolu, (3) prisotnost velikih nevroepitelnih teles in (4) odsotnost drugih pomembnih bolezni dihalnih poti ali IPB (9, 12).

Zdravljenje NEHI je podporno. Osnovni cilji zdravljenja so preprečevanje hipoksemije, vzdrževanje primerne prehranjenosti in preprečevanje okužb (2). Napoved izida bolezni je zelo dobra. Večina otrok je po nekaj mesecih ali letih brez težav in ne potrebuje dodatka kisika v vdihanem zraku. O smrtnih primerih zaradi NEHI v literaturi ne poročajo (10, 12).

PRIKAZ PRIMERA

Triinpolmesečno deklico smo sprejeli na kardiološki oddelek Pediatrične klinike v Ljubljani zaradi suma na prirojeno srčno napako. V regionalni bolnišnici so z ultrazvočno preiskavo srca postavili sum na hipertrofijo levega prekata. Pred tem se je že dvakrat zdravila v bolnišnici, prvič zaradi noric, drugič zaradi okužbe z rotavirusom in zaradi bronhiolitisa.

Rojena je bila po drugi normalno potekajoči nosečnosti šest dni pred predvidenim datumom poroda s porodno težo 3500 g in porodno dolžino 51 cm. Porod in poporodni potek sta potekala brez zapletov.

V širši otrokovi družini ni kroničnih pljučnih bolezni, šestletni bratec pa ima hipertrofijo levega prekata.

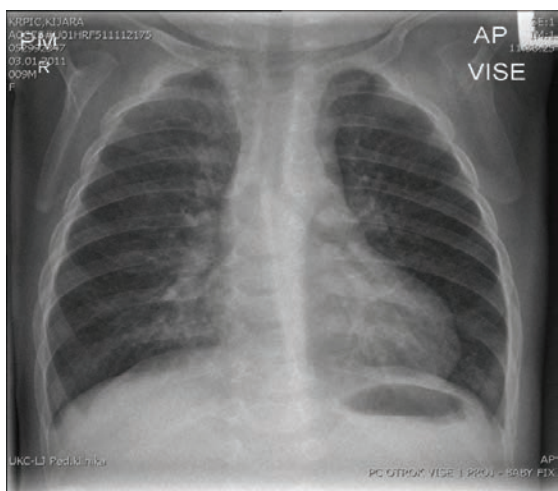
Ob sprejemu smo ugotovili tahipnejo s frekvenco dihanja 72 vdihov/minuto, znake povečanega dihalnega dela, zasičenost hemoglobina s kisikom (SpO_2) 97 % na sobnem zraku, krvni tlak 85/45 mmHg in srčni utrip 140 utripov/minuto. Telesna teža je bila 4350 g (pod 3. percentilom), dolžina 57

cm (10. percentil). Dihanje je bilo obojestransko simetrično slišno, dodatni zvočni fenomeni niso bili opisani. Drugih posebnosti ob pregledu ni bilo.

Opravili smo so številne preiskave in ugotovili le nekoliko povišane vrednosti levkocitov ($20.000 \text{ celic/mm}^3$), izsledki ostalih preiskav pa so bili normalni (C-reaktivni protein, hemogram, ionogram, proteini, albumini, jetrni testi, plinska analiza venske krvi). Vrednosti kloridnih ionov v znoju so bile dvakrat negativne.

Test pomnoževanja nukleinskih kislin (PCR) respiratornih virusov v vzorcu brisa nosnega dela žrela je bil negativen, v vzorcu aspirata nosne tekočine na patogene bakterije sta bila prisotna povzročitelja *Klebsiella pneumoniae* in *Haemophilus influenzae*. PCR v vzorcu brisa žrela na *Mycoplasma pneumoniae* je bil negativen, prav tako serološki testi na povzročitelja *Chlamydia trachomatis* in *Bordetella pertussis*.

Ultrazvočna preiskava srca je pokazala blago razširitev levega prekata z dobro funkcijo. Izsledki ultrazvočne preiskave trebuha so bili normalni. Na rentgenskem posnetku prsnih organov (Slika 1) smo prepoznali zgostitvi v levem spodnjem pljučnem polju in desno ob hilusu.



Slika 1. Rentgenski posnetek prsnega koša.

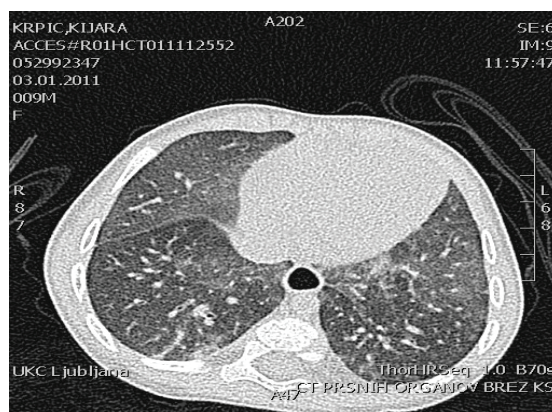
Figure 1. Chest x-ray.

Zaradi nezadostnega pridobivanja telesne teže smo opravili pH-metrijo, ki je bila normalna, ter endoskopski pregled zgornjih prebavil. Patohistološki izvid je pokazal zmerno kronično vnetje dvanajstnika s povečanim številom eozinofilcev ter kronični gastritis brez eozinofilne vnetne infiltracije. Na rentgenskih posnetkih požiralnika, želodca in dvanajstnika ter prehodnosti prebavil nismo prepoznali nepravilnosti. Uvedli smo prehranski dodatek (Infantrini).

V posnetku nočne poligrafije je bila zasičenost krvi s kisikom (SpO_2) 91–94 %.

Deklico smo odpustili v domačo oskrbo. Pri starosti 5 mesecev je bila pregledana v gastroenterološki ambulanti, kjer so ugotovili vztrajajočo distrofijo.

Pri starosti 8 mesecev je bila zaradi suma na srčno popuščanje ponovno sprejeta na Pediatrično kliniko v Ljubljani. Ugotovili smo distrofijo, telesno težo 5600 g (od rojstva je pridobila le 2100 g), tahipnejo, ugrezjanje mehkih tkiv prsnega koša ob dihanju in vrednost SpO_2 v budnosti 95 %. Nad pljuči so bili slišni inspiratorni in ekspiratorni poki, jetra so bila tipna 2–3 cm pod desnim rebrnim lokom. Izvidi osnovnih krvnih preiskav so bili normalni. Ultrazvočno so bila jetra primerne velikosti in brez okro-



Slika 2. HRCT pljuč z zgostivami mlečnega stekla v desnem srednjem pljučnem režnju in linguli.

Figure 2. HRCT of the lungs demonstrating ground-glass attenuation in the right middle lobe and lingula.

glih sprememb. Ultrazvočna preiskava srca je pokazala primerno srčno funkcijo. Izključili smo srčno popuščanje. Na rentgenskih posnetkih prsnih organov so bili vidni ostanki zgostitev desno ob hilusu.

Postavili smo sum na intersticijsko pljučno bolezen. Opravili smo računalniško tomografijo prsnega koša z visoko ločljivostjo (HRCT). Glede na značilno razporeditev sprememb (zgostitve mlečnega stekla v predelu desnega srednjega pljučnega režnja in lingule) je rentgenologinja postavila sum na NEHI (Slika 2).

Ponovno smo opravili nočno poligrafijo, ki je pokazala neprekinjeno tahipnejo z 42–50 vdihom na minuto. Vrednost SpO₂ se je pogosto znižala pod 90 % (88–89 %). Srčna frekvenca je bila približno 110 utripov na minuto.

Opravili smo številne preiskave za opredelitev etiologije. Preiskave za oceno imunskega stanja (imunoglobulini G, A, M, vrednosti komplementa, ocena podskupin limfocitov) ter kazalnikov sistemske bolezni (protijedrna protitelesa) so bile v mejah normalnih vrednosti. V nosno-žrelnem prostoru smo z metodo PCR potrdili prisotnost nukleinskih kislin rinovirusa, vse ostale mikrobiološke in serološke preiskave pa so bile negativne.

Opravili smo bronhoskopijo, ki ni pokazala odstopanj od normalnega stanja. Bronhoalveolni izpirek (BAL) na mikrobiološke preiskave (respiratorni virusi, citomegalovirus, virus Epstein-Barr, virus *Varicella zoster*, *Pneumocystis carinii*, *Mycobacterium tuberculosis*, *Mycoplasma pneumoniae* in *Chlamydia pneumoniae* ter glive) je bil negativen. V citološkem izvidu BAL so s 63 % prevladovali makrofagi, lipidni indeks pa je znašal 2. Transbronhialna biopsija je bila brez prepričljivih patoloških sprememb.

Opravili smo odprto biopsijo pljuč; mikrobiološke preiskave pljučnega tkiva so bile negativne. Histološki izvid ni pokazal pomembnih odstopanj od normalnega stanja, prepoznali smo le blago vnetje.

Z barvanjem za bombezin smo dokazali povečano število nevroendokrinih celic (NEC) v dihalnih poteh (Slika 3) in postavili diagnozo NEHI.

Zaradi hipoksemije v spanju smo se odločili za zdravljenje s kisikom na domu. Ob tem se je stanje hitro izboljšalo. Dodajanje kisika v vdihanem zraku je potrebovala do starosti 2,5 leta.

Deklica prihaja na redne preglede v pulmološko ambulanto. Telesni razvoj poteka primerno, le telesna teža je na ravni 3. percentila za starost. Nad pljuči so še vedno slišni poki v vdihu nad obema spodnjima pljučnima režnjema.

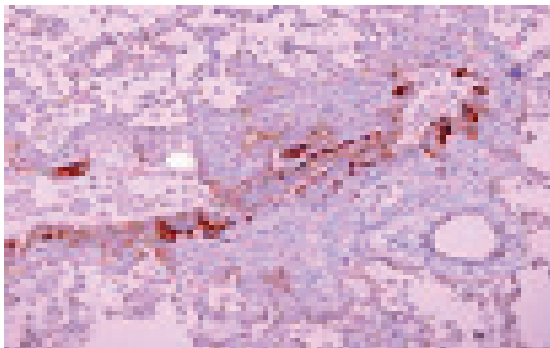
RAZPRAVLJANJE

Pri osem mesečni deklici smo na osnovi anamneze, klinične slike, HRCT ter odprte pljučne biopsije z barvanjem za bombezin postavili diagnozo NEHI. Starost, pri kateri smo postavili diagnozo, je primerljiva s podatki iz literature (2, 3, 12).

Otroci z NEHI imajo pogosto videz zelo bolnega otroka s tahipnejo, povečanim dihalnim delom, distrofijo in poki nad pljuči, pri čemer pa je histološki izvid vzorca pljučnega tkiva skorajda normalen (12).

V večini primerov je patognomoničen HRCT z zgostitvami mlečnega stekla v desnem srednjem režnju in v linguli (t. i. netopirjeva krila; angl. *bat wing*). V ameriški raziskavi so ugotovili, da je občutljivost HRCT pri diagnosticiranju NEHI 78 %, specifičnost pa celo 100 % (13). Nekateri menijo, da pri značilni klinični sliki in izsledkih HRCT odprta pljučna biopsija ni potrebna.

Pri naši bolnici smo se kljub izvidu HRCT, ki je nakazoval NEHI, odločili še za odprto pljučno biopsijo in barvanje za bombezin. Histološka slika z odprto biopsijo pljuč odvzetega vzorca pljučnega tkiva je bila brez večjih posebnosti, saj smo ugotovili le blago vnetje. Po barvanju za bombezin smo



Slika 3: Histološki izvid: povečano število NEC v malih dihalnih poteh, dokazano z barvanjem z bombezinom.

Figure 3. Histological report: increased number of NEC in the small airways, as demonstrated by bombesin staining.

dokazali povečano število NEC v dihalnih poteh v večini bronholov (>70 %) in s tem dokončno potrdili diagnozo NEHI.

ZAKLJUČEK

IPB so bolezni, ki se v otroštvu pojavljajo precej redko. Primer 8-mesečne deklice dokazuje, da moramo pri otroku z značilnimi kliničnimi simptomi in znaki (nezadostno pridobivanje telesne teže, oteženo in pospešeno dihanje, piki nad pljuči, hipoksemija ter slabša telesna zmogljivost) pomisliti tudi na diagnozo IPB. S stopenjskim diagnosticiranjem sum na IPB ovržemo ali potrdimo.

IPB so posledica različnih patogenetskih mehanizmov, npr. genetskih motenj in sistemskih vnetnih bolezni, lahko pa se pojavijo tudi kot odgovor na dražljaje, ki se kaže z vnetjem ali s fibrozo.

Pomembno je, da pri otroku z IPB čim prej izključimo ali potrdimo NEHI. Pri večini otrok z NEHI značilne pljučne spremembe prepoznamo že s HRCT, zato nekateri avtorji menijo, da odprta pljučna biopsija ni potrebna. Histološki pregled vzorca lahko pokaže normalno pljučno tkivo, z barvanjem za bombezim pa ugotavljamo povečano število NEC.

V primerjavi z drugimi oblikami IPB je napoved izida bolezni pri NEHI zelo ugodna. Kljub temu otrok nekaj mesecev do nekaj let potrebuje zdravljenje s kisikom na domu zaradi preprečevanja hipoksemije ter kalorične dodatke k prehrani zaradi slabšega pridobivanja telesne teže. Če diagnozo NEHI postavimo pravočasno, se izognemo zdravljenju s sistemskimi steroidi, ki pri tej obliki IPB niso učinkoviti.

Dolgotrajnega poteka NEHI še ne poznamo dobro, zato moramo bolnike spremljati tudi po končanem zdravljenju s kisikom. Obstaja namreč verjetnost, da se bo kasneje pojavilo stanje, podobno kroničnemu konstriktivnemu bronhiolitisu.

LITERATURA

1. Dinwiddie R, Sharief N, Crawford O. Idiopathic interstitial pneumonitis in children: a national survey in the United Kingdom and Ireland. *Pediatr Pulmonol* 2004; 34: 23-9.
2. Deterding RR. Infants and young children with children's interstitial lung disease. *Pediatr Allergy Immunol Pulmonol* 2010; 23: 25-31.
3. Clement A, Nathan N, Epaud R, Fauroux B, Corvol H. Interstitial lung diseases in children. *Orphanet J Rare Dis* 2010; 5: 1-24.
4. Glasser SW, Hardie WD, Hagood JS. Pathogenesis of interstitial lung disease in children and adults. *Pediatr Allergy Immunol Pulmonol* 2010; 23: 9-14.
5. Deutsch GH, Young LR, Deterding RR et al. Diffuse lung disease in young children: application of a novel classification scheme. *Am J Respir Crit Care Med* 2007; 176: 1120-8.
6. Dishop MK. Paediatric interstitial lung disease: classification and definitions. *Paediatr Respir Rev* 2011; 12: 230-7.
7. Bush A, Nicholson AG. Paediatric interstitial lung disease. *Eur Respir Mon* 2009; 46: 319-54.
8. Fan LL, Deterding RR, Langston C. Interstitial lung disease: revisited. *Pediatr Pulmonol* 2004; 38: 369-78.
9. Das S, Langston C, Fan LL. Interstitial lung di-

- sease in children. *Curr Opin Pediatr* 2011; 23: 325-31.
10. Dishop MK. Diagnostic pathology of diffuse lung disease in children. *Pediatr Allergy Immunol Pulmonol* 2010; 23: 69-85.
 11. Soares JJ, Deutsch GH, Moore PE et al. Childhood interstitial lung diseases: an 18-year retrospective analysis. *Pediatrics* 2013; 132: 684-91.
 12. Young L, Brody AS, Inge TH et al. Neuroendocrine cell distribution and frequency distinguish neuroendocrine cell hyperplasia of infancy from other pulmonary disorders. *Chest* 2011; 139: 1060-71.
 13. Brody AS, Guillerman RP, Hay TC et al. Neuroendocrine cell hyperplasia of infancy: diagnosis with high-resolution CT. *Am J Roentgenol* 2010; 194: 238-44.

Kontaktna oseba/Contact person:

mag. Marina Praprotnik, dr. med.
Služba za pljučne bolezni
Pediatrična klinika
Univerzitetni klinični center Ljubljana
Bohoričeva 20
SI-1525 Ljubljana
Email: marina.praprotnik@kclj.si

Prispelo/Received: 12.3.2013**Sprejeto/Accepted: 21.8.2014**