

Raziskovalni članek / Research article

INFANTILNI HEMANGIOMI

INFANTILE HEMANGIOMAS

R. Preveden, M. Bizjak

Dermatovenerološka klinika, Univerzitetni klinični center Ljubljana, Ljubljana, Slovenija

IZVLEČEK

Klasifikacija: Žilna znamenja lahko na podlagi anamnestičnih podatkov in kliničnega pregleda poenostavljeno razporedimo v dve skupini: infantilni hemangiomi (IH) in žilne malformacije. Patogeneza: IH predstavljajo benigne neoplazije endotelijskih celic. Žilni prostori imajo lahko lastnosti kapilar, venul in arteriol. Zgodnji IH vsebujejo veliko število celic, ki jih v fazi involucije postopno nadomesti fibrozno tkivo. Klinična slika: IH imajo tipični vzorec rasti. Značilni zgodnji rasti sledi počasna spontana involucija. Diagnoza: Povrhne in mešane IH običajno prepoznamo na podlagi značilne klinične slike. Prekurzorske spremembe lahko zamenjamo za žilne malformacije ali teleangiektazije. Globoke IH pogosto diagnosticiramo šele radiografsko. Zdravljenje: Če je IH potrebno zdraviti, moramo metodo zdravljenja individualno prilagoditi. Zaključki: IH se lahko izrazijo v obliki benignih ali pa nevarnih tumorjev, ki jih moramo prepoznati.

Ključne besede: infantilni hemangiomi, patogeneza, klinična slika, diagnostika, zdravljenje.

ABSTRACT

Classification: A number of different congenital vascular lesions occur in the skin. A simple classification, consisting of two groups, hemangiomas of infancy (HI) and vascular malformations, is based mostly on history and physical examination. Pathogenesis: HI are benign neoplasms that result from rapid proliferation of endothelial cells. Vascular spaces may have features of capillaries, venules, and arterioles. Early hemangiomas are highly cellular. Progressive interstitial fibrosis occurs during regression. Clinical features: HI demonstrate a typical growth pattern characterized by early proliferation followed by gradual, spontaneous involution. Diagnosis: Superficial and mixed HI are usually diagnosed based upon their characteristic clinical features. Hemangioma precursors may sometimes be misdiagnosed as capillary malformations or telangiectasias. Deep lesions provide a greater challenge and radiographic evaluation may be helpful in clarifying the diagnosis. Therapy: The choice of treatment, if any, depends on multiple factors and must be tailored to each individual patient. Unfortunately, there is no universal approach to their management. Conclusions: HI can manifest themselves in the form of benign or dangerous tumours, which must be recognized.

Key words: infantile hemangiomas, pathogenesis, clinical picture, diagnosis, therapy.

UVOD

V preteklosti se je izraz »hemangiom« uporabljal za številne anomalije krvnih žil. Po klasifikacijski shemi iz leta 1982 (Mulliken in Glowacki) obstajata glede na biološke ter klinične značilnosti naslednji glavni skupini žilnih anomalij: infantilni hemangiomi (IH) ter žilne malformacije (ŽM) (Tabela 1) (1, 2). IH so najpogostejši mehki tumorji neonatalnega obdobja in so benigne neoplazije endotelijskih celic. Najpomembnejša značilnost, na podlagi katere jih ločimo od ŽM, je tipični dinamični vzorec rasti. Ob rojstvu so odsotni ali vidni le kot prekurzorske spremembe. Značilni zgodnji rasti v prvih tednih do mesecih življenja običajno sledi počasna spontana involucija v naslednjih letih (1, 2, 4). Kljub benigni naravi jih je potrebno skrbno obravnavati, saj lahko privedejo do funkcionalnih in življenjsko nevarnih zapletov. Vsaj enako pomembno je prepoznati, pri katerih tipih IH zdravljenje ni potrebno. Način zdravljenja je odvisen od številnih dejavnikov in mora biti individualno prilagojen.

NOMENKLATURA ŽILNIH ZNAMENJ

IH moramo razlikovati od ostalih redkejših žilnih tumorjev ter ŽM (Tabela 1). Žilni tumorji predstavljajo celične proliferacije, ŽM pa nastanejo zara-

di motenj v žilni morfogenezi (2). Osnovne razlike med IH in ŽM so v Tabeli 2.

EPIDEMIOLOGIJA INFANTILNIH HEMANGIOMOV

Natančna incidenca IH ni znana; v mnogih strokovnih člankih se omenja podatek do 10 % (3, 4). Na njihovo pogostnost vplivajo spol, gestacijska starost in porodna teža otroka; starost nosečnice, morebitne anomalije posteljice ter ostali zapleti v nosečnosti (4). S študijo, v katero so vključili 1058 otrok z IH, starih ≤ 12 let, so ugotovili večjo pogostnost le-teh pri deklicah, nedonošenčkih (pri telesni teži < 1000 g incidenca 20 – 30 %), starejših materah ter tistih s predležječimi posteljicami in/ali z znaki nosečnostne toksemije (5).

PATOGENEZA INFANTILNIH HEMANGIOMOV

IH so področje nepravilnega razvoja žil (angiogeneze) (2). Zgrajeni so iz endotelijskih celic (EC), endotelijskih progenitornih celic (EPC) ter perivaskularnih in hematopoetskih celic (6, 7). Kljub pogostnosti IH ostaja njihov izvor ter zanimivo in dokaj predvidljivo klinično obnašanje nepopolno objašnjeno (2,

Tabela 1. Klasifikacija žilnih znamenj.

Table 1. Qualification of vascular lesions.

Žilni tumorji	IH	Klinični podtip	Povrhnji IH, globoki IH, mešani IH
		Morfološki podtip	Prekurzorske spremembe, lokalizirani IH, segmentni IH Hemangiomatoza
		Kongenitalni hemangiomi	RICH, NICH
		Ostali žilni tumorji	Piogeni granulom, kaposiformni hemangioendotelium idr.
ŽM		Glede na tip žil	Kapilarne, arterijske, venske, limfatične, kombinirane
		Glede na pretok	Hitro-pretočne, počasi-pretočne

Tabela 2. Osnovne razlike med infantilnimi hemangiomi (IH) in žilnimi malformacijami (ŽM).

Table 2. Principal differences between infantile hemangiomas and vascular malformations.

	IH	ŽM
Incidenca	Višja: deklice, nedonošenčki	Enaka glede na spol
Klinični potek	Prisotnost ob rojstvu	Običajno ne
	Postnatalna rast	Hitra
	Involucija	Da
	Postinvolucijska faza	Stabilna
Patologija	Proliferacija endotelijskih celic	Motena morfogeneza žil
Primeri sindromov	PHACES, PELVIS	Klippel-Trenaunay

4, 8). Obstajajo številne hipoteze, vendar nobena v celoti in s trdnimi dokazi ne pojasni vseh vidikov razvoja IH (hemangiogeneze). Najverjetneje gre za vpletenost različnih mehanizmov pod vplivom številnih genov ter lokalnih dejavnikov (2, 4, 8, 9).

Hipoteza trofoblastnega izvora. EC infantilnih hemangiomov izvirajo iz trofoblasta placente. Placentne endotelijske celice (PEC) embolizirajo v fetalni krvni obtok; preko odprtega ovalnega foramna srca pa po desno-levem obvodu v plodova tkiva. Po rojstvu se nato razvije IH (4, 8). To hipotezo podpirajo številni izsledki raziskav:

- Pri materah, ki so imele opravljeno biopsijo horionskih resic, so opažali višjo incidenco IH (4, 8). Poseg predvidoma sproži prehod PEC iz horionskih resic v fetalni krvni obtok (8).
- IH so pogostejši ob prisotnosti benignih tumorjev maternalnega trofoblasta (horangiomov) (8).
- Tipični vzorec rasti IH je podoben rasti in involuciji placentnega endotelija (8).
- IH so pogostejši pri nedonošenosti, ki je lahko posledica funkcionalnih nenormalnosti placente (višja verjetnost embolizacije placentnega EC) (8).
- IH se pojavljajo le perinatalno in kongenitalno (8).

Somatska mutacija ključnega regulacijskega gena sproži nastanek placentnega fenotipa. EC infantilnih hemangiomov imajo podoben imunohistokemični fenotip (površinske antigene) kot endotelijske celice majhnih žil posteljice (4, 8).

EC infantilnih hemangiomov nastanejo s klonsko ekspanzijo nezrelih EPC (2, 4, 6, 9, 10). Na ta proces najverjetneje vpliva VEGF, eden izmed najmočnejših angiogenih dejavnikov, za katerega so z imunohistokemičnimi analizami dokazali, da se pospešeno izraža med proliferacijsko fazo IH (9, 10). Preko MMP-9 (matriksne metaloproteinaze) stimulira sproščanje EPC iz kostnega mozga in njihovo naselitev na bodočem mestu nastanka IH (kemotakso) (9, 10). VEGF stimulira tudi proliferacijo EPC ter posledično tvorbo kapilaram podobnih žil (9). Pri normalni angiogenezi pa izvirajo nove krvne žile iz lokalnih EC (10).

Hipoksično okolje ima pomembno vlogo v patogenezi nastanka IH. Ob pomanjkanju kisika se

poviša izražanje rastnih dejavnikov. VEGF med postnatalno vaskulogenezo pospeši proliferacijo in premik EPC v ishemična tkiva (10).

Vpliv ženskih spolnih hormonov. V zgodnji proliferativni fazi je v serumu značilno povišan nivo estrogena. Endotelne celice pa imajo receptorje zanj. Ob porodu, ko je nivo estrogena v krvi matere še posebej visok, le-ta prosto prehaja iz placente v krvni obtok ploda ter stimulira področja hipoksičnega endotelija (endotelne celice) k tvorbi hemangiomov (10).

Hipoksija in estrogeni tudi sinergistično povišajo izražanje MMP-9, ključnega dejavnika v mobilizaciji EPC (10).

ŽIVLJENJSKI CIKLUS INFANTILNIH HEMANGIOMOV

Za IH je značilen trifazni življenjski cikel.

Proliferacija (angl. *proliferating*). Gre za značilno pospešeno porojstveno rast, ki poteka z variabilno hitrostjo. Večina sprememb postane opaznih v prvih tednih življenja. Privede do širjenja površine in/ali eksofitične oz. endofitične (subkutane) rasti (1, 2). Tumorji postanejo toplejši in trši; površina se napne. Mešani in globoki IH se pogosto napnejo med jokom in dejavnostjo (2). Vzorec rasti IH je predvsem odvisen od velikosti tumorja. Majhni IH tipično rastejo hitro nekaj tednov do mesecev, večji IH pa dlje in v redkih primerih celo po 1. letu življenja (4).

Involucija (angl. *involuting*). Nastopi lahko že v 1. letu starosti ter se nadaljuje dlje časa; običajno 5 do 7 let (1, 2, 4). Prvi znaki involucije površinskih IH so sprememba barve iz temnordeče v sivovijolično (sprva običajno v otočkih) ter izravnavanje njihove površine. Pri večjih IH opažamo manjšo napetost površine v mirovanju in med jokom oz. aktivnostjo (2).

Postinvolucijska faza (angl. *involved*). Odvisna je od velikosti in lokalizacije IH. Najpogosteje je zaključena do 9. leta starosti (1). Obseg preostalih kožnih sprememb je odvisen od velikosti IH pred vstopom v 2. fazo. Majhni IH večinoma izginejo v celoti (*restitutio ad integrum*); večji IH pa pogosto

zapuščajo teleangiektazije, področja atrofične kože, brazgotine, ohlapno kožo (*cutis laxa*), hiper- ali hipopigmentacije ter fibrozno-maščobne rezidualne strukture (1, 2).

KLINIČNA SLIKA INFANTILNIH HEMANGIOMOV

Ob rojstvu so lahko IH izraženi kot prekursorske spremembe v obliki anemičnih, rožnatih ali modrikastih makul; plakov, podobnih modricam; teleangiektazij z okolno bledico ali redkeje ulceracij na ustnici ali presredku. Prekursorske in zgodnje proliferacijske spremembe včasih zmotno diagnosticiramo kot ŽM (2).

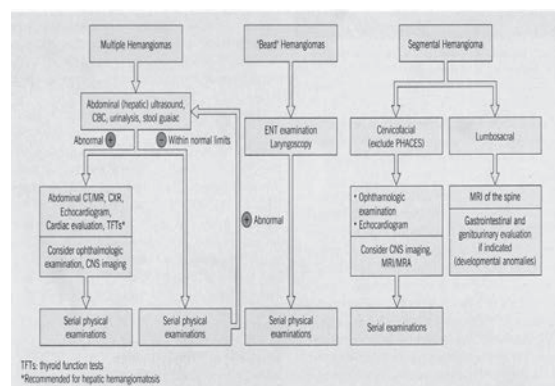
V fazi proliferacije so IH v 90 % primerov lokalizirani (LIH; Tabela 1); le-ti se razvijejo iz centralnega žarišča, v 60 % na glavi ali vratu, ter ostanejo omejeni na manjši del telesa (1). Klinični izgled IH je odvisen od ravni njihove lege znotraj kože oz. podkožja (2). Povrhnji IH se nahajajo v povrhnjem delu usnjice (1, 2). Večinoma gre za majhne lokalizirane tumorje, ki so med proliferacijo svetlo-rdečega izgleda z drobno režnjato oz. lobulirano površino (angl. *strawberry hemangioma*) (2). Globoki IH zajemajo globlji del usnjice in/ali podkožje ter se običajno izrazijo šele pri starosti večih tednov. Gre za tople modrikaste mase s teleangiektazijami in med proliferacijo pogosto tipnimi pulzacijami (zaradi pomembnega pretoka krvi pri večjih globokih IH). Zato jih je težje prepoznati kot povrhnje ali mešane IH; v pomoč je lahko Dopplerjev UZ. Mešani IH, prisotni v 25 – 35 % primerov, pa imajo značilnosti omenjenih dveh skupin (2).

Segmentni IH (SIH) so redkejše, nevarnejše in večje difuzne oblike večinoma povrhnjih IH. Zajemajo segmente, ki ne ustrezajo dermatomom ali kožnim Blaschkovim linijam. (1, 4, 11, 12).

Intermediarni IH so »*forme fruste*« segmentnih IH; imajo klinične značilnosti LIH in SIH (11).

Abortivni IH so prekursorske spremembe, ki se med fazo proliferacije ne razvijejo v celoti, imajo pa patohistološke in imunohistokemične značilnosti IH (13).

Multipli kožni hemangiomi, ki nastopijo v 10 – 25 % primerov, so lahko znak hemangiomatoze (2). Pogostejšo benigno neonatalno hemangiomatozo, pri kateri so prisotni le kožni hemangiomi, je potrebno razlikovati od redkeje difuzne neonatalne hemangiomatoze s hkratnimi visceralnimi hemangiomi (1,2) in statistično 30 – 80 % smrtnostjo (2). Najpogosteje prizadenejo jetra, prebavni trakt, pljuča ter centralno živčevje (1, 2). Na visceralno prizadetost moramo posumiti predvsem pri otrocih s petimi ali več IH (2, 4). Pri bolnikih z večjim številom IH so indicirani redni kontrolni pregledi s poudarkom na iskanju znakov in simptomov sistemske prizadetosti (UZ, CT in/ali MRI) ter pravočasna multidisciplinarna obravnava (2) (Slika 1).



Slika 1. Ocena sistemske prizadetosti (2).

Figure 1. Evaluation of an infant hemangioma for possible systemic involvement (2).

Kongenitalni hemangiomi so posebno redka entiteta hemangiomov, ki so popolnoma ali skoraj v celoti razviti že ob rojstvu. Ločimo tip RICH (angl. *rapidly involuting congenital hemangioma*) ter NICH (angl. *noninvoluting congenital hemangioma*) (2, 4). Prvo obliko lahko zaradi obsežne intrauterine proliferacije odkrijemo že s pomočjo prenatalnega UZ med 2. in 3. trimesečjem nosečnosti. Kot že nakazuje ime, je zanj značilna hitra spontana involucija (po 1. letu življenja) (2). NICH je klinično podoben RICH-u, vendar ne izgine spontano in raste sorazmerno z rastjo otroka (razlika tudi od IH). Pogosto ga diagnosticiramo šele retrogradno po izrezu spremembe, ki je indicirana, če ne nastopi spontana involucija. Od tipičnih IH se razlikujeta po histoloških in imunohistokemičnih značilnosti (2, 14).

NAPOVED IZIDA INFANTILNIH HEMANGIOMOV

Večinoma so IH benigne narave; lahko pa povzročijo boleče ulceracije, brazgotinjenje z deformacijami, okužbe, krvavitve, življenjsko ogroženost ter psihosocialne motnje (1, 2, 4, 11). Ulceracije so najpogostejši zaplet z incidenco do 16 % (15). Na pogostnost zapletov vplivajo predvsem velikost, lokalizacija in/ali morfološki podtip IH. Pomemben je tudi vzorec rasti (2, 4, 11).

Zapleti zaradi velikosti; veliki IH lahko povzročajo deformacije normalnih tkiv, funkcionalne motnje ter dolgoročne posledice zaradi preostalih mas (2, 4).

Regionalno pomembne zaplete lahko pričakujemo predvsem pri IH, ki se nahajajo periorbitalno, na konici nosu, ustnici, zunanem sluhovodu, prsni bradavici ter anogenitalno. IH na glavi pogosto ulcerirajo; po involuciji je neredko potreben kirurški poseg zaradi preostalih mas. Anogenitalni IH lahko povzročijo trdovratne ulceracije, krvavitve in okužbe; včasih so pridruženi drugim kongenitalnim malformacijam (npr. sindrom PELVIS) (1, 2, 4).

Sistemske pomembne zaplete lahko nastopijo pri velikih obraznih SIH (sindrom PHACES), IH na spodnji polovici obraza (laringealna hemangiomatoza - obstrukcija dihal), difuznih jetrnih IH (nevarnost srčnega popuščanja in hipotireoze; posumiti pri ≥ 5 kožnih IH), IH na dihalih (kompresija ali obstrukcija dihalne poti) ter pri tumorjih ČŽS (krvavitve, kompresije in tromboze sinusov) (Slika 1) (2, 4, 11).

Vpliv morfološkega podtipa. SIH imajo slabšo prognozo kot LIH zaradi večje pogostnosti zapletov ter potrebe po zdravljenju in višje incidence pridruženih strukturnih anomalij (PHACES sindrom, spinalni disrafizem, gastrointestinalne in genitourinarne anomalije) (2, 4, 11). Učinek morfološkega podtipa je posebej izražen na koži obraza; veliki cervikofacialni hemangiomi so pogosto pridruženi ostalim kongenitalnim anomalijam (11).

Vpliv vzorca rasti. Pri počasi rastočih in nerazširjenih IH praviloma ne pričakujemo zapletov; še posebej ne, če se nahajajo na trupu ali okončinah. Pri hitro in difuzno rastočih IH na vseh lokacijah,

predvsem pa na intertriginoznih področjih, so možne ulceracije, okužbe, krvavitve in funkcionalna prizadetost (1).

Pri 30 % IH nastopi involucija do 3. leta starosti, pri 50 % do 5. leta, pri 70 % do 7. leta, pri > 90 % pa do 9. leta (2).

DIAGNOSTIKA INFANTILNIH HEMANGIOMOV

Ali gre za IH (na podlagi anamnestičnih podatkov)?

- tumor prisoten ob rojstvu: NE (verjetno IH), DA (verjetno ŽM),
- tumor raste / se zmanjšuje: DA (verjetno IH), NE (verjetno ŽM).

V kateri fazi se IH nahaja (na podlagi kliničnega pregleda)?

- na otip toplejši in čvrst: proliferacija,
- mehkejši, bleđi in se manjša: involucija.

Ali je potrebna nadaljnja obravnava?

- nezapleteni IH: opazovanje,
- zapleteni IH: dodatne preiskave.

Kolikor lahko IH na podlagi anamneze in kliničnega pregleda ocenimo kot nezapletenega, se za zdravljenje ne odločimo. V nejasnih primerih opravimo predvsem barvni Doppler UZ, ki omogoča oceno globinske razširjenosti, ožiljenosti spremembe in oblike prekrvavitve (1, 2, 4). Če le-teh ultrazvočno ne moremo natančno razločiti, je indicirano magnetnoresonančno slikanje (MRI), ki je smiselna tudi za izključevanje prizadetosti ČŽS, organov ali oči. Biopsijo ali ekscizijo ter histopatološki pregled IH opravimo le ob sumu na malignom; na primer v primeru IH, ki se pojavi po 6. mesecu starosti, pri čemer gre lahko za kaposiformni hemangioendotelio, rabdomiosarkom ali drug žilni tumor. Imunohistološke tehnike so uporabne za razlikovanje IH od ostalih žilnih tumorjev ter ŽM (IH so npr. Glut-1 pozitivni) (1).

METODE ZDRAVLJENJA INFANTILNIH HEMANGIOMOV

Univerzalnega terapevtskega pristopa žal ne poznamo (2, 4). Odločitev o aktivnem zdravljenju je od-

visna od značilnosti IH (velikosti, lokalizacije, faze rasti, hitrosti rasti, morebitnih hkratnih zapletov), starosti bolnika in dosegljivosti metod zdravljenja (2, 4).

Glavni cilji zdravljenja so zaustavitev rasti oz. pospešitev involucije IH, preprečevanje ali zdravljenje funkcionalnih in/ali estetskih zapletov (ulceracij, brazgotin, psihosocialnega stresa) ter izogibanje agresivnim metodam zdravljenja če gre za IH z veliko verjetnostjo spontane involucije brez obsežnih preostalih sprememb (1, 2).

Indikacije za takojšnje zdravljenje so prizadetost vitalnih struktur (dihalne poti, jeter idr.), nevarnost trajnega brazgotinjenja ter veliki obrazni in/ali ulcerirani IH (2, 4, 11).

Pri večini nezapletenih IH na neproblematičnih mestih (tj. trup, okončine) pričakujemo spontano involucijo, zato se poslužujemo predvsem metode »aktivnega neukrepanja« (angl. *active nonintervention*), tj. kontrolnih pregledov s fotografiranjem (2).

Pri zapletenih IH (velikih in/ali tistih z že prisotnimi zapleti in/ali tistih z nevarnostjo ulceracij) pristopimo multidisciplinarno (1, 4). Ulceracije zdravimo z lokalnimi ali sistemskimi protimikrobnimi zdravili ter sodobnimi oblogami za zdravljenje ran (npr. hidrokolooidnimi) ter specifično z zdravili oziroma metodami, ki vplivajo na proliferacijo (glukokortikoidi, interferon alfa, laser idr.) (4).

Dodatno zdravljenje preostalih sprememb je odvisno od lokalizacije in razširjenosti IH. Funkcionalno in/ali estetsko moteče preostale spremembe je zaradi preprečevanja psihosocialne prizadetosti potrebno odstraniti pred pričetkom šolanja (1, 3, 14). Lasersko zdravimo hiperpigmentacije ter teleangiektazije (metoda izbora je odvisna od vrste in velikosti krvnih žil). Zdravljenje brazgotin, ohlapne kože in/ali raznih drugih preostalih kožnih sprememb je večinoma domena plastičnega kirurga. Sekundarni kirurški posegi so najpogosteje potrebni v primeru IH na nosu, ustnicah ali uhljih (1).

Odločitev o sistemskem zdravljenju IH je kompleksna in sodi v področje obravnave na terciarnem nivoju, po možnosti multidisciplinarnega tima.

Lasersko zdravljenje

Idealnega laserja, s katerim bi lahko zadovoljivo zdravili žilna znamenja vseh velikosti in globlin, še ne poznamo (16). Za učinkovito zdravljenje ga je potrebno kombinirati z ostalimi načini zdravljenja (npr. zmanjševanjem volumna velikih IH pred kirurškim posegom) oziroma uporabljati kombinacijo laserjev (1, 17). Po priporočilih *Hemangioma Investigator Group* je za indukcijo involucije kot primarno zdravljenje najbolje uporabiti sistemske glukokortikoide. Lasersko zdravljenje je smiselno kot metoda druge izbire v primeru neuspešnosti zdravljenja z zdravili in ne kot monoterapija (4); smernice glede optimalnega časa pred pričetkom laserskega zdravljenja še ne obstajajo (2, 4). Glavne sprejete indikacije za zdravljenje z laserjem so ulcerirani IH in preostale kožne spremembe. Uporabljamo predvsem laser Nd:YAG, angl. *pulsed dye laser* (PDL) ter intralezijski KTP laser (1, 2, 4, 18). Največ študij je bilo opravljenih s PDL, ki je uspešen predvsem za zdravljenje površinskih IH, vendar je njihova odzivnost odvisna predvsem od faze življenjskega ciklusa, v kateri se nahajajo. V uporabi so tudi CO₂ ter laser Er:YAG (za atrofične rezidualne predele in brazgotine) ter argonski laser (za teleangiektazije in majhne ploščate IH). Od neželenih učinkov so najpogostejše motnje pigmentacije, atrofične brazgotine ter ulceracije (2). Med omejitve laserskega zdravljenja sodijo žariščne brazgotine, difuzne ulceracije, bolečine ob zdravljenju, cena ter njegov omejeni vpliv na globoke IH. Pred pričetkom laserskega zdravljenja je potrebno oceniti pričakovani kozmetični rezultat v primerjavi s spontano involucijo (4).

Kirurško zdravljenje

Kirurški poseg je zaradi visokega odstotka spontane involucije potreben le izjemoma (1). Optimalni čas operativnega posega je težko določiti. Na splošno pa velja, da je potrebno oceniti, ali bo brazgotina kot posledica operacije manjša ali enaka tisti, ki bi ostala v postinvolucijski fazi (4). Za kirurško zdravljenje v fazi proliferacije se odločamo le v primeru obstrukcije vitalnih struktur (vid, dihalna pot), deformacij, ponavljajočih se krvavitev ali na sistemsko zdravljenje neodzivnih ulceracij (1, 4). Kirurški poseg prihaja v poštev predvsem v fazi involucije po zaključenem zdravljenju z zdravili; najpogosteje na obrazu (npr. nosu, ustnicah) (4). V kolikor je ki-

ruški poseg tehnično izvedljiv in posledična brazgotina ne bo predstavljala estetske ali funkcionalne okvare, je potrebno premisliti tudi o zgodnjem kirurškem zdravljenju preostalih kožnih sprememb v postinvolucijski fazi; le-ta naj bo opravljena v predšolskem času pred nastopom psiholoških posledic (1, 2, 19, 20). Največ težav pri doseganju zadovoljivih uspehov predstavljajo fibrozno-maščobne preostale spremembe na spodnji ustnici (1, 4).

Krioterapija

Objektivnih študij glede njene učinkovitosti še nimamo. Uporabljamo jo lahko na majhnih, ploščatih IH premera do 1 centimetra. Povzroča lahko hipopigmentacije, brazgotine ali nekroze (1, 4).

Fotodinamična terapija

Predstavlja novejšo metodo zdravljenja IH in ŽM, katere učinkovitost in varnost še nista potrjeni (16).

Sistemsko zdravljenje z zdravili

Glukokortikoidi (GK)

So metoda izbire za zdravljenje zapletenih (življenjsko oziroma funkcionalno nevarnih) IH v fazi proliferacije; IH na anatomskih predelih z visokim tveganjem za trajne deformacije (nosni konici, ustnici idr.); velikih ulceriranih IH, neodzivnih na lokalno zdravljenje, ter za zdravljenje difuzne neonatalne hemangiomatoze (1, 2, 4). Učinkovito zaustavijo proliferacijo IH; mehanizem tega delovanja pa ni točno pojasnjen (4). Enotna priporočila glede začetnega odmerka, sheme zniževanja odmerka ter trajanja zdravljenja niso na voljo; odločamo se individualno in v sodelovanju s pediatrom in oftalmologom. Priporočeni začetni dnevni odmerek je 2 – 5 mg prednizolona ali njegovega ekvivalenta na kilogram telesne teže (1, 4). Običajno ga pričnemo postopno zniževati po 4 – 12 tednih (4). S peroralnimi GK dosežemo boljše klinične in biološke uspehe kot z mesečnimi pulznimi intravenskimi GK, pri katerih obstaja tudi višja verjetnost neželenih učinkov (21). Shema zniževanja odmerka je odvisna od starosti bolnika, hitrosti rasti IH, indikacije za zdravljenje ter prisotnosti morebitnih neželenih učinkov ali ponovne rasti (angl. *rebound fenomen*). Le-ta lahko nastopi ob prekinitvi zdravljenja IH med proliferacijo ali v primeru hitrega nižanja odmerka (1). Med

zdravljenjem z GK moramo biti pozorni na krvni tlak, telesno težo, telesno višino, obseg glavice, razvojne mejnike ter delovanje nadledvične žleze (2, 4, 22).

Vinkristin

Je citostatik, ki predstavlja učinkovito metodo drugega izbora pri zdravljenju zapletenih IH, ki se niso odzvali na druge metode zdravljenja ali pa so se pri standardnih odmerkih GK pojavili pomembni neželeni učinki. Inducira apoptozo celice preko motnje tvorbe delitvenega vretena (2, 4). Dajemo ga preko centralnega venskega katetra (pod nadzorom pediatričnega onkologa / hematologa) v odmerku 0.05 mg na kilogram telesne teže enkrat tedensko 4 - 6 mesecev zapored (1, 2, 4). Med možne neželene učinke sodijo nevrotoksičnost (periferna nevropatija), hematotoksičnost, konstipacija, motnje izločanja antidiuretskega hormona in drugi (4).

Interferon alfa (2a in 2b)

S svojim antiangiogenim delovanjem je učinkovita metoda zdravljenja IH, vendar ga zaradi potencialno nevarnih neželenih učinkov (nevrotoksičnosti, pancitopenije, hepatopatije idr.) ne uporabljamo pogosto. Indiciran je le v primeru zapletenih (funkcionalno ali življenjsko nevarnih) IH, neodzivnih na sistemske GK (2, 4). Po nemških smernicah ga vedno uporabljamo v kombinaciji s sistemskimi GK (1). Priporočeno je postopno več-tedensko zviševanje odmerka od začetnega 1×10^6 enot/m² do 3×10^6 enot/m² subkutano 3 – 5-krat tedensko približno 6 mesecev zapored (1, 2).

Propranolol

Randomizirane študije o njegovi učinkovitosti in varnosti še ne obstajajo. Indikacije za pričetek zdravljenja so enake tistim, ki veljajo za sistemsko zdravljenje z GK. Zdravljenje začnemo z nižjim odmerkom, ki ga postopoma višamo po priporočenem protokolu do odmerka 2 mg na kilogram telesne teže ob rednem spremljanju vitalnih znakov. Raven krvnega sladkorja se določa uro po prejetju zdravila (23).

Ostale terapevtske možnosti

V literaturi obstajajo opisi zdravljenja ploščatih periorbitalnih IH z **močnimi lokalnimi kortikosteroidnimi kremami**; vendar pa zadostnih študij, ki bi potrjevale njihovo učinkovitost, še nimamo (1, 2).

Intratumorske injekcije glukokortikoidov so najbolj učinkovite pri majhnih in dobro lokaliziranih spremembah; imajo pa omejeno uporabo zaradi nevarnosti embolizacije (1, 2, 25).

5-odstotni imikvimod (Aldara) krema, ki deluje imunomodulacijsko (sproži tvorbo interferona) in antiangiogeno (2), je v literaturi omenjena kot učinkovita metoda zdravljenja povrhnjih IH (4, 26, 27), vendar potrjenih študij o tem ni. Pogosto povzroči močno lokalno draženje (1).

Kot **možni novi načini zdravljenja** so v literaturi omenjeni tudi talidomid, retinoidi, becaplermin, bevacizumab in druge antiangiogene snovi (4).

LITERATURA

- Grantzow R, Schmittenbecher P, Cremer H, Hoyer P, Rossler J, Hamm H et al. Hemangiomas in infancy and childhood. S2k Guideline of the German Society of Dermatology with the working group Pediatric dermatology together with the German Society for Pediatric Surgery and The German Society for Pediatric Medicine. *J Dtsch Dermatol Ges* 2008; 6(4): 324-9.
- Bolognia JL, Jorizzo JL, Rapini RP. *Dermatology*, 2nd ed, Mosby Elsevier, 2008.
- Kilcline C, Frieden IJ. Infantile hemangiomas: how common are they? A systematic review of the medical literature. *Pediatr Dermatol* 2008; 25(2): 68-73.
- Frieden IJ, Haggstrom AN, Drolet BA, Mancini AJ, Friedlander SF, Boon L et al. Infantile hemangiomas: current knowledge, future directions. Proceedings of a research workshop on infantile hemangiomas, April 7-9, 2005, Bethesda, Maryland, USA: *Pediatr Dermatol* 2005; 22(5): 383-406.
- Hemangioma Investigator Group, Haggstrom AN, Drolet BA, Baselga E, Chamlin SL, Garzon MC, Horii KA et al. Prospective study of infantile hemangiomas: demographic, prenatal, and perinatal characteristics. *J Pediatr* 2007; 150(3): 291-4.
- Yu Y, Flint AF, Mulliken JB, Wu JK, Bischoff J. Endothelial progenitor cells in infantile hemangioma. *Blood* 2004; 103: 1373-5.
- Khan ZA, Melero-Martin JM, Wu X, Paruchuri S, Boscolo E, Mulliken JB, Bischoff J. Endothelial progenitor cells from infantile hemangioma and umbilical cord blood display unique cellular responses to endostatin. *Blood* 2006; 108(3): 915-21.
- Sun ZY, Yi CG, Zhao H, Yin GO, Gao M, Liu YB et al. Infantile hemangioma is originated from placental trophoblast, fact or fiction? *Med Hypotheses* 2008; 71(3): 444-8.
- Zhang GY, Yi CG, Li X, Liang ZQ, Wang RX, Liu DE et al. Proliferation hemangiomas formation through dual mechanism of vascular endothelial growth factor mediated endothelial progenitor cells proliferation and mobilization through matrix metalloproteinases 9. *Med Hypotheses* 2008; 70(4): 815-8.
- Kleinman ME, Greives MR, Churgin SS, Blechman KM, Chang EI, Ceradini DJ et al. Hypoxia-induced mediators of stem/progenitor cell trafficking are increased in children with hemangioma. *Arterioscler Thromb Vasc Biol* 2007; 27(12): 2664-70.
- Haggstrom AN, Drolet BA, Baselga E, Chamlin SL, Garzon MC, Horii KA et al. Prospective study of infantile hemangiomas: clinical characteristics predicting complications and treatment. *Pediatrics* 2006; 118(3): 882-7.
- Haggstrom AN; Frieden IJ: Segmental hemangioma: an important clinical term. *Am J Med Genet A*. 2008; 146A(5): 670-1.
- Corella F, Garsia-Navarro X, Ribe A, Alomar A, Baselga E. Abortive or minimal - growth hemangiomas: immunohistochemical evidence that they represent true infantile hemangiomas (abstract). *J Am Acad Dermatol* 2008 Apr; 58(4): 685-90.
- Picard A, Boscolo E, Khan ZA, Bartch TC, Mulliken JB, Vazquez MP, Bischoff J. IGF-2 and FLT-1/VEGF-R-1 mRNA levels reveal distinctions and similarities between congenital and common infantile hemangioma. *Pediatr Res* 2008; 63(3): 263-7.
- Chamlin SL, Haggstrom AN, Drolet BA, Baselga E, Frieden IJ, Garzon MC et al. Multi-center prospective study of ulcerated hemangiomas (abstract). *J Pediatr* 2007; 151(6): 684-9.
- Lang PG Jr. Laser technology: its application in the management of hemangiomas and vascular malformations of the head and neck

- (abstract). *Facial Plastik Surg Clin North Am* 2001; 9(4): 577-83.
17. Stier MF, Glick SA, Hirsch RJ. Laser treatment of pediatric vascular lesions: Port wine stains and hemangiomas. *J Am Acad Dermatol* 2008; 58(2): 261-85.
 18. Sanches Carpintero I, Mihm MC, Waner M. Laser and intense pulsed light in the treatment of infantile haemangiomas and vascular malformations (abstract). *An Sist Sanit Navar* 2004; 27 Suppl1: 103-15.
 19. Dégardin-Capon N, Martinot Duguennov V, Patenotre P, Brevière GM, Piette F, Pellerin P. Early surgical treatment of cutaneous hemangiomas (abstract). *Ann Chir Plast Esthet* 2006; 51(4-5): 321-9.
 20. Burgos L, López Gutiérrez JC, Andrés AM, Encinas JL, Luis AL, Suárez O et al. Early surgical treatment in nasal tip hemangiomas: 36 cases review. *Cir Pediatr* 2007; 20(2): 83-6.
 21. Pope E, Krafchik BR, Macathur C, Stempak D, Stephens D, Weinstein M et al. Oral versus high-dose pulse corticosteroids for problematic infantile hemangiomas: a randomized, controlled trial. *Pediatrics* 2007; 119(6): e123947.
 22. George ME, Sharma V, Jacobson J, Simon A, Nopper AJ Adverse effects of systemic glucocorticosteroid therapy in infants with hemangiomas. *Arch Dermatol* 2004; 140(8): 963-9.
 23. Lawley PL, Siegfried E, Todd JL. Propranolol treatment for hemangioma of infancy: risks and recommendations. *Pediatr Dermatol* 2009; 26(5): 610-4.
 24. Jiménez-Hernández E, Dueñas-González MT, Quintero-Curiel JL, Velásquez Ortega J, Magaña-Pérez JA, Berges-García A, Arellano-Galindo J. Treatment with interferon-alpha-2b in children with life-threatening hemangiomas (abstract). *Dermatol Surg* 2008; 34(5): 640-7.
 25. Buckmiller LM, Francis CL, Glade RS: Intralesional steroid injection for proliferative parotid hemangiomas (abstract). *Int J Pediatr Otorhinolaryngol* 2008; 72(1): 81-7.
 26. Ho NT, Lansang P, Pope E. Topical imiquimod in the treatment of infantile hemangiomas: a retrospective study. *J Am Acad Dermatol* 2007; 56(1): 63-8.
 27. Welsh O, Olazaran Z, Gomez M, Salas J, Berman B. Treatment of infantile hemangiomas with short-term application of imiquimod 5%

cream. *J Am Acad Dermatol* 2004; 51(4): 639-42.

Kontaktna oseba / Contact person:

Asist. Ružica Preveden, dr. med.
Dermatovenerološka klinika
Univerzitetni klinični center Ljubljana
Ljubljana
Slovenija

Prispelo/Received: 9.2.2010

Sprejeto/Accepted: 17.2.2010